RAPPELS ANATOMIQUES
ET
PHYSIOLOGIE DE LA VISION

Service d'ophtalmologie
CHU de Tizi-Ouzou
Dr Akli M.

PLAN

- ŒIL
  - Membranes
  - Milieux transparents
- ANNEXES
  - Orbite
  - Muscles oculomoteurs
  - Conjonctive
  - Paupières
  - Système lacrymal
- VOIES VISUELLES

INTRODUCTION

- Vision: fonction sensorielle fondamentale renseigne sur la forme, la couleur, sur la mobilité de l'environnement.

- Deux phases d'élaboration successives:
  - Phénomènes optiques: lumière ⇨ image rétinienne
    Système réfractif de l'œil
  - Phénomènes nerveux:
    Rétine ⇨ voies visuelles ⇨ cortex visuel occipital.

I- OEIL

- Organe pair, sphérique, frontal et symétrique de 23 à 24 mm ø=membranes + milieux transparents.

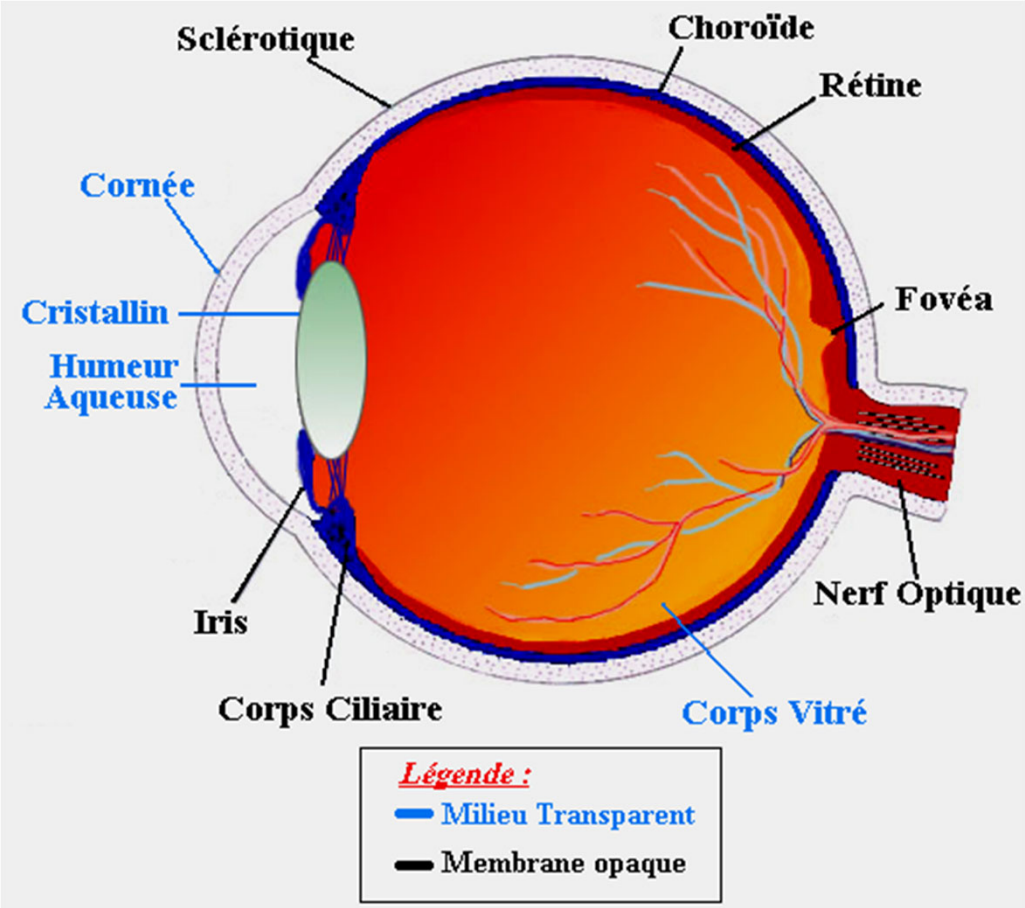

I- OEIL

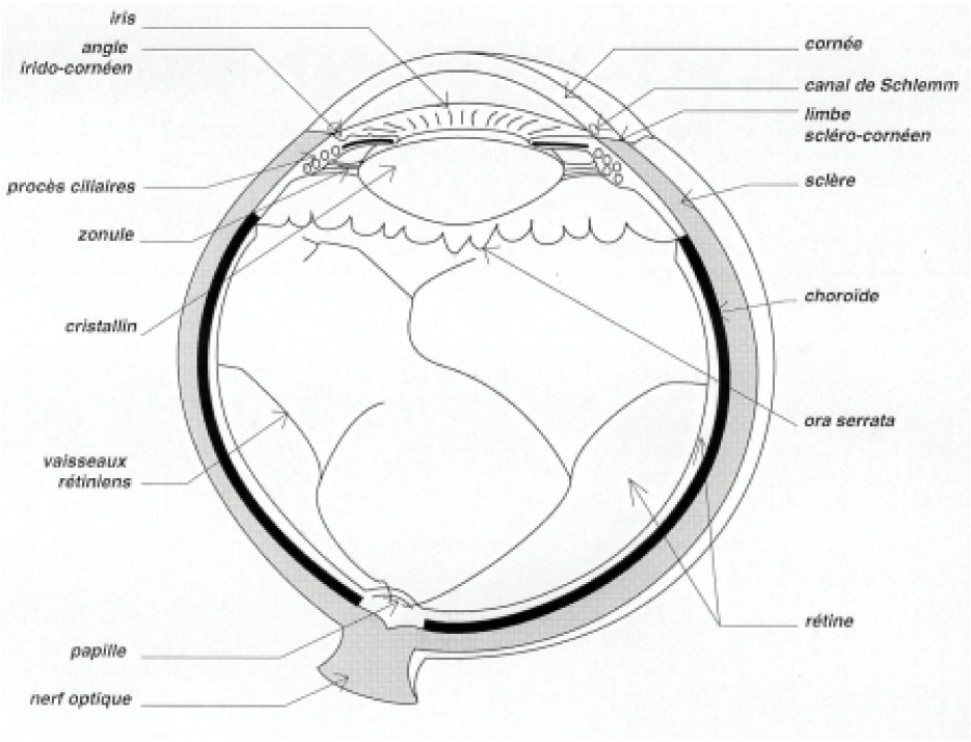
iris
angle irido-cornéen
procès cillaires
zonule
cristallin
vaisseaux rétiniens
papille
nerf optique
cornée
canal de Schlemm
limbe scléro-cornéen
sclère
choroïde
ora serrata
rétine

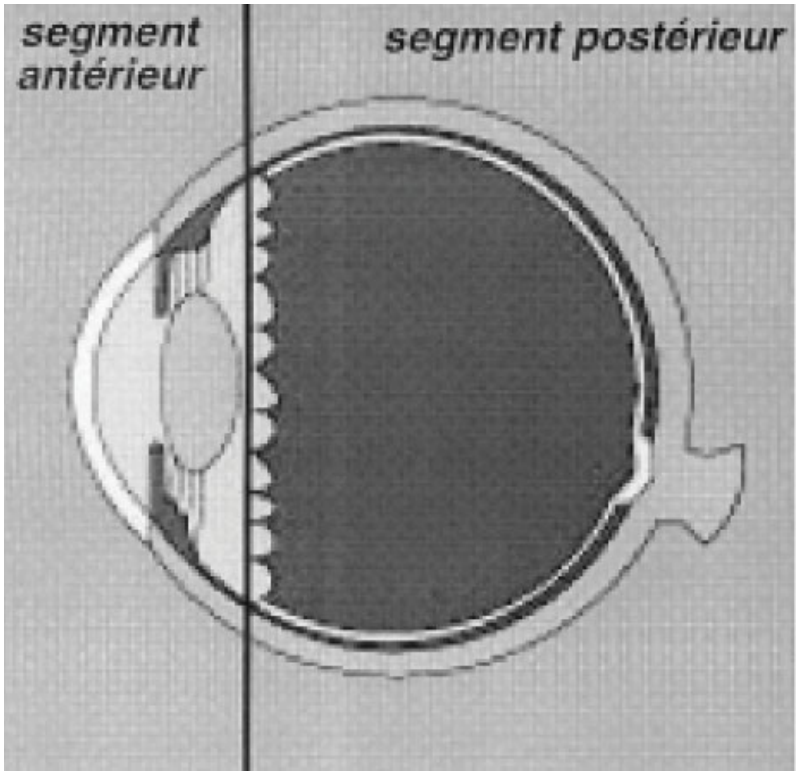
segment antérieur
segment postérieur

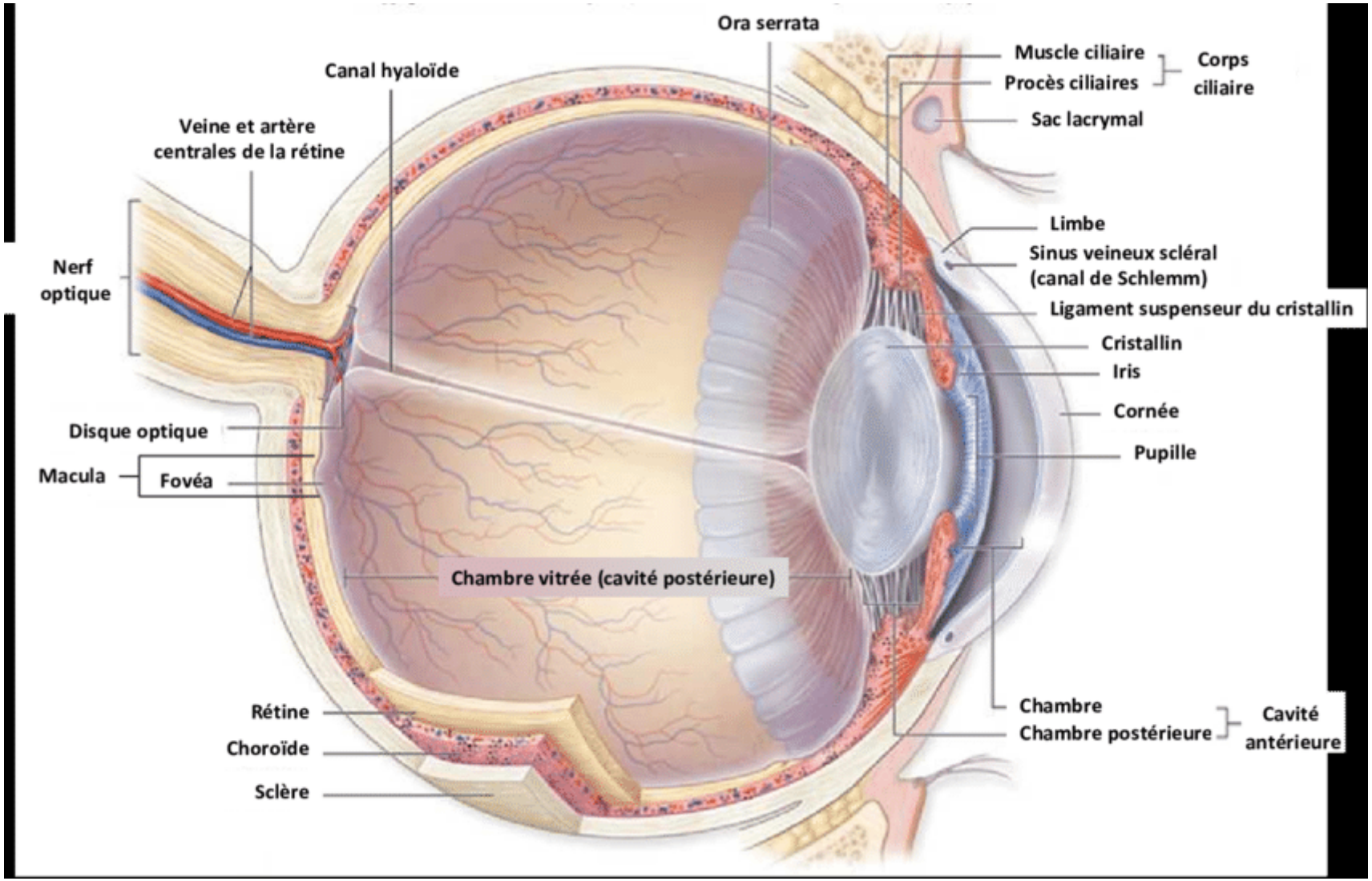
Ora serrata
Canal hyaloïde
Veine et artère centrales de la rétine
Nerf optique
Disque optique
Macula
Fovéa
Rétine
Choroïde
Sclère
Chambre vitrée (cavité postérieure)
Muscle ciliaire
Procès ciliaires
Corps ciliaire
Sac lacrymal
Limbe
Sinus veineux scléral (canal de Schlemm)
Ligament suspenseur du cristallin
Cristallin
Iris
Cornée
Pupille
Chambre
Chambre postérieure
Cavité antérieure

Épithélium p

Cer
de

Artère cili
p

Art

es fibres
s

aire

minaire

tro-laminaire

ntrale
e

ue

COUPE DE L'OEIL

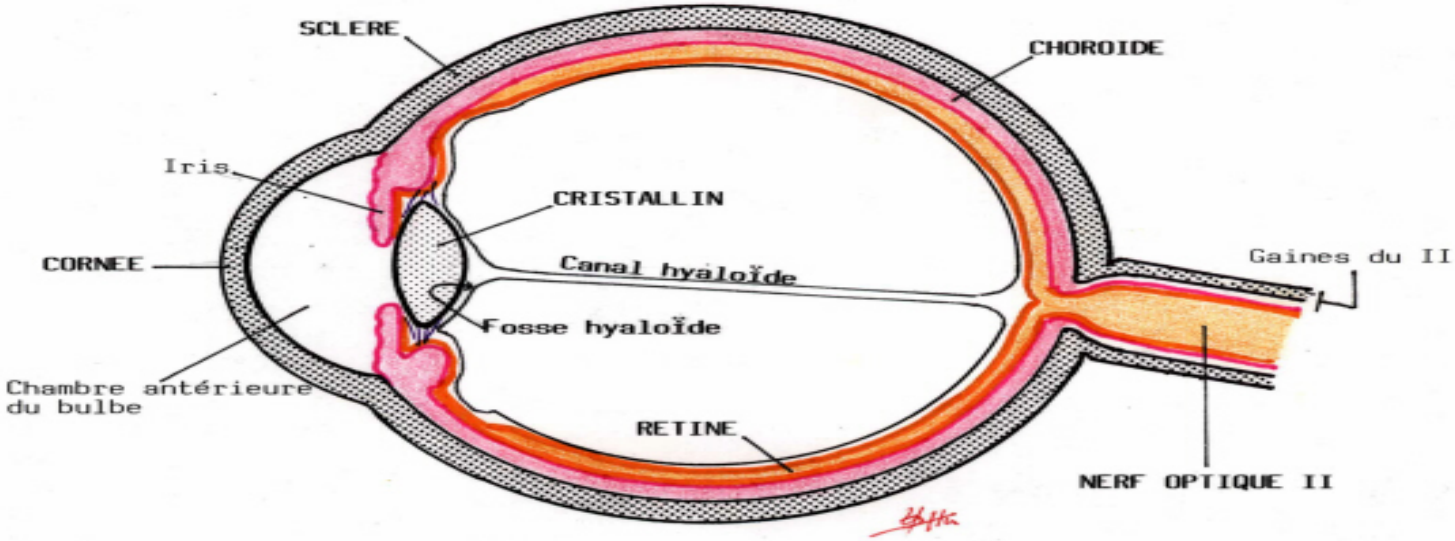

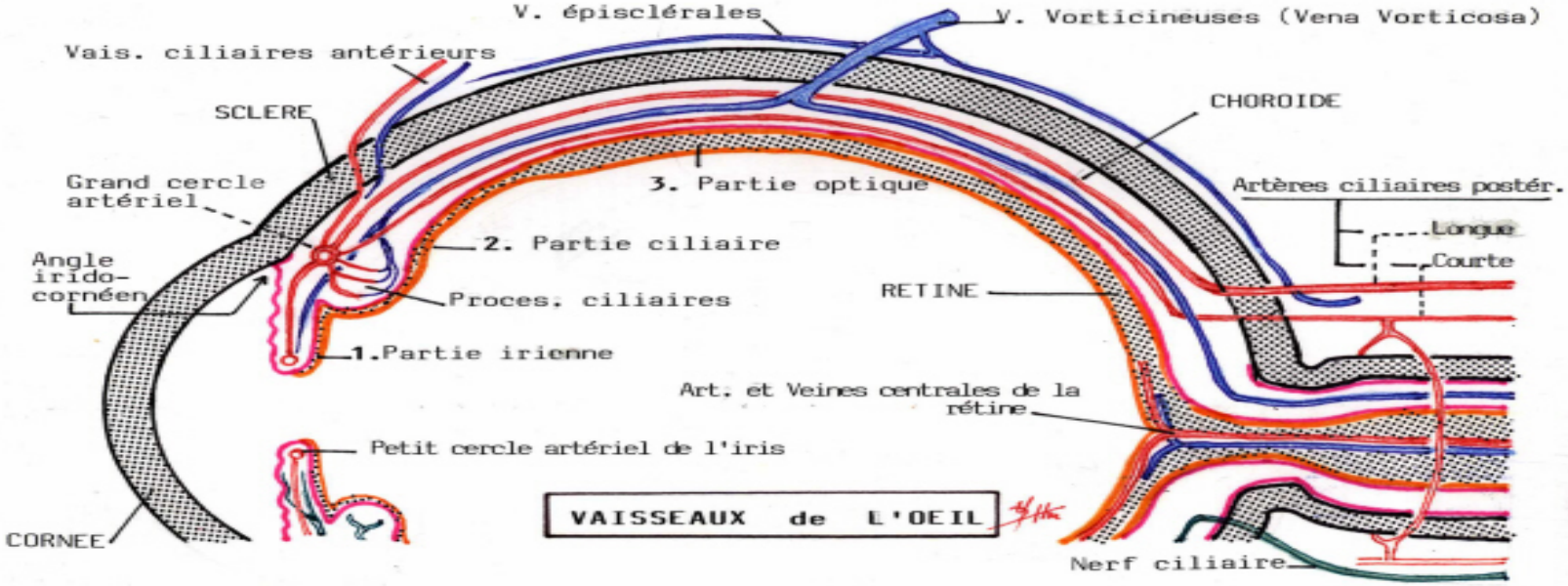

VAISSEAUX de L'OEIL

1- MEMBRANES DE L'ŒIL
=
TUNIQUES

- 3 superposées, de l'extérieur vers l'intérieur:
  - Coque cornéosclérale
  - Uvée
  - Rétine

1/ COQUE CORNEOSCLERALE

- Forme la paroi de l'œil et lui donne sa rigidité, son élasticité et sa résistance.
- Comporte la cornée en avant, la sclérotique en arrière.

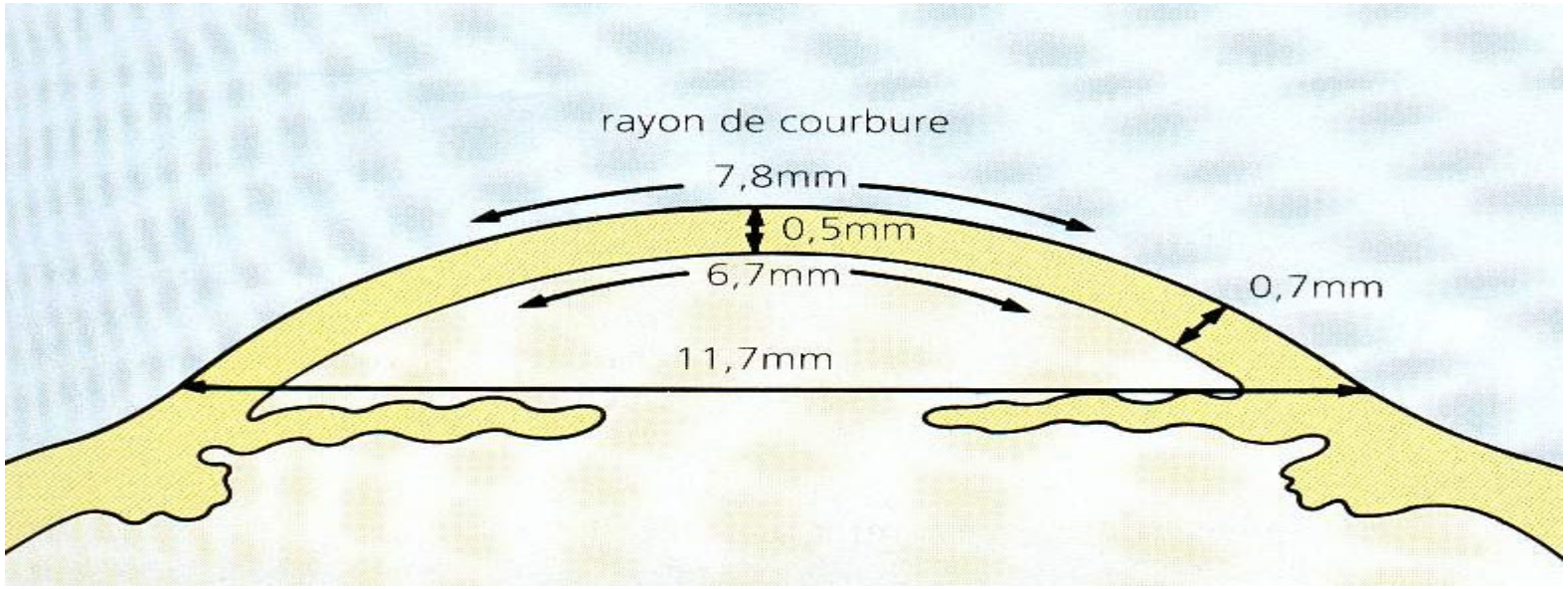

CORNEE

- Segment de sphère de 11 à 12 mm de ø, forme une coupole transparente qui joue le rôle optique d'un dioptre convergent de 40 dioptries de puissance.
- Composée de 3 tissus superposés:
- ✓ L'épithélium antérieur stratifié non kératinisé avec sa membrane basale surmontant la membrane de Bowman très adhérente au parenchyme;
- ✓ Le stroma ou parenchyme, tissu collagène paucicellulaire;
- ✓ L'endothélium postérieur postérieur unicellulaire, limité vers le parenchyme par la membrane de Descemet.
- ✓ La transparence cornéenne correspond à un état de déturgescence/ l'activité de l'endothélium.

Aspect histologique de la cornée



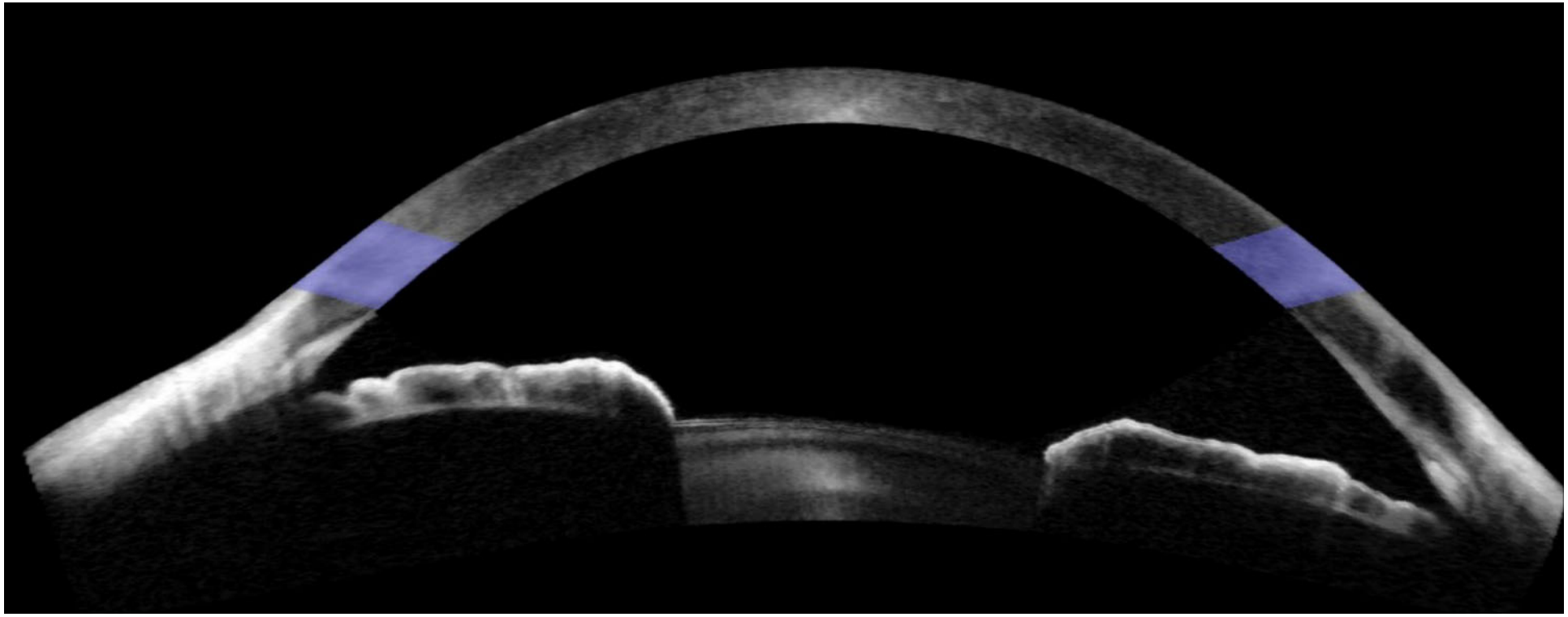

SCLEROTIQUE

- Très résistante, constituée d'un tissu conjonctif très peu vascularisé, elle assure le passage de nombreux éléments vasculo-nerveux. Elle donne insertion aux muscles oculomoteurs.
- Beaucoup plus étendue que la cornée, la sclérotique occupe les 80% de la coque cornéo-sclérale. Sa partie antérieure correspond au

  « blanc de l'œil ».
- Sa surface externe est lisse et blanche.

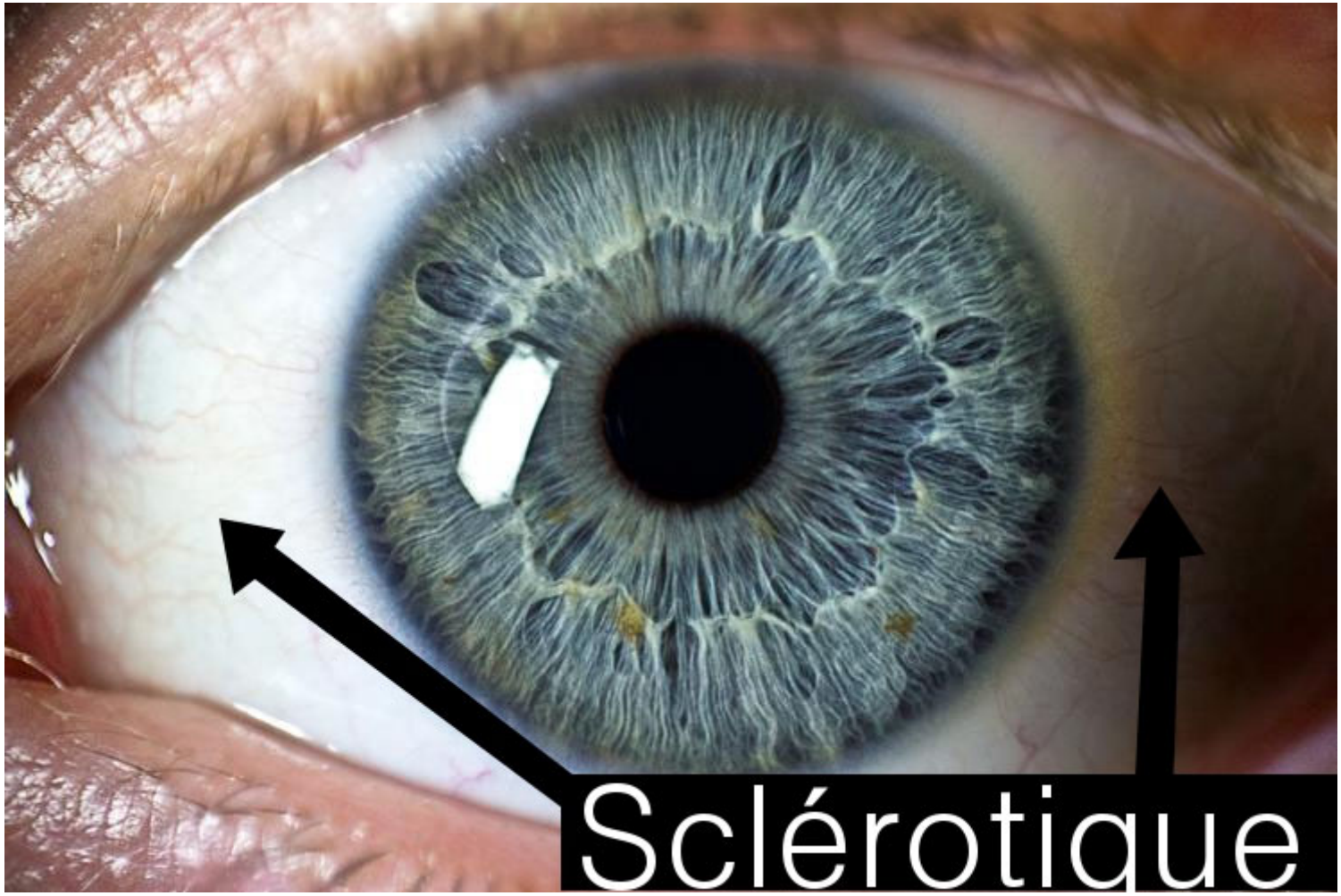
Sclérotique

LIMBE CORNEOSCLERAL

- Jonction cornéo-sclérale, constitue un repère anatomique, clinique et chirurgical important.
- Transition entre la cornée transparente et la sclère blanche, renforcée par la limite périphérique de l'iris, membrane pigmentaire parfaitement visible à travers la cornée.

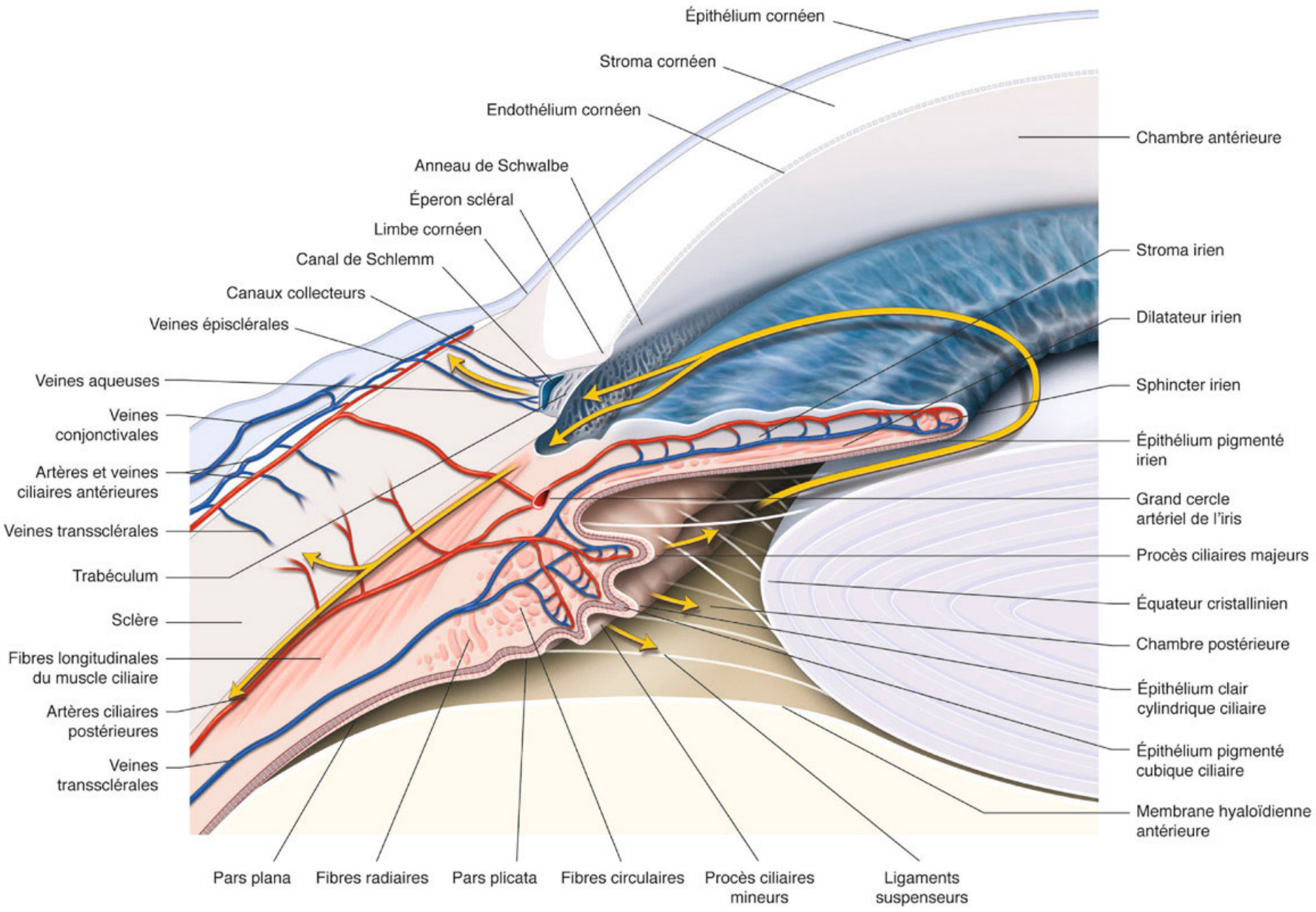
Épithélium cornéen
Stroma cornéen
Endothélium cornéen
Chambre antérieure
Anneau de Schwalbe
Éperon scléral
Limbe cornéen
Canal de Schlemm
Canaux collecteurs
Veines épisclérales
Stroma irien
Dilatateur irien
Veines aqueuses
Sphincter irien
Veines conjonctivales
Épithélium pigmenté irien
Artères et veines ciliaires antérieures
Grand cercle artériel de l'iris
Veines transsclérales
Procès ciliaires majeurs
Trabéculum
Équateur cristallinien
Sclère
Chambre postérieure
Fibres longitudinales du muscle ciliaire
Épithélium clair cylindrique ciliaire
Artères ciliaires postérieures
Épithélium pigmenté cubique ciliaire
Veines transsclérales
Membrane hyaloïdienne antérieure
Pars plana
Fibres radiaires
Pars plicata
Fibres circulaires
Procès ciliaires mineurs
Ligaments suspenseurs

2/ UVEE

- Située à la face interne de la sclérotique, cette tunique est de nature pigmentaire, conjonctive et vasculaire. Elle comprend 3 parties:
  - L'iris en avant,
  - La choroïde en arrière,
  - Le corps ciliaire intermédiaire entre les deux.
- La richesse de sa vascularisation, de son innervation végétative et de ses composants lymphoïdes la conduisent à participer à de nombreux processus pathologiques, en particulier immunitaires.

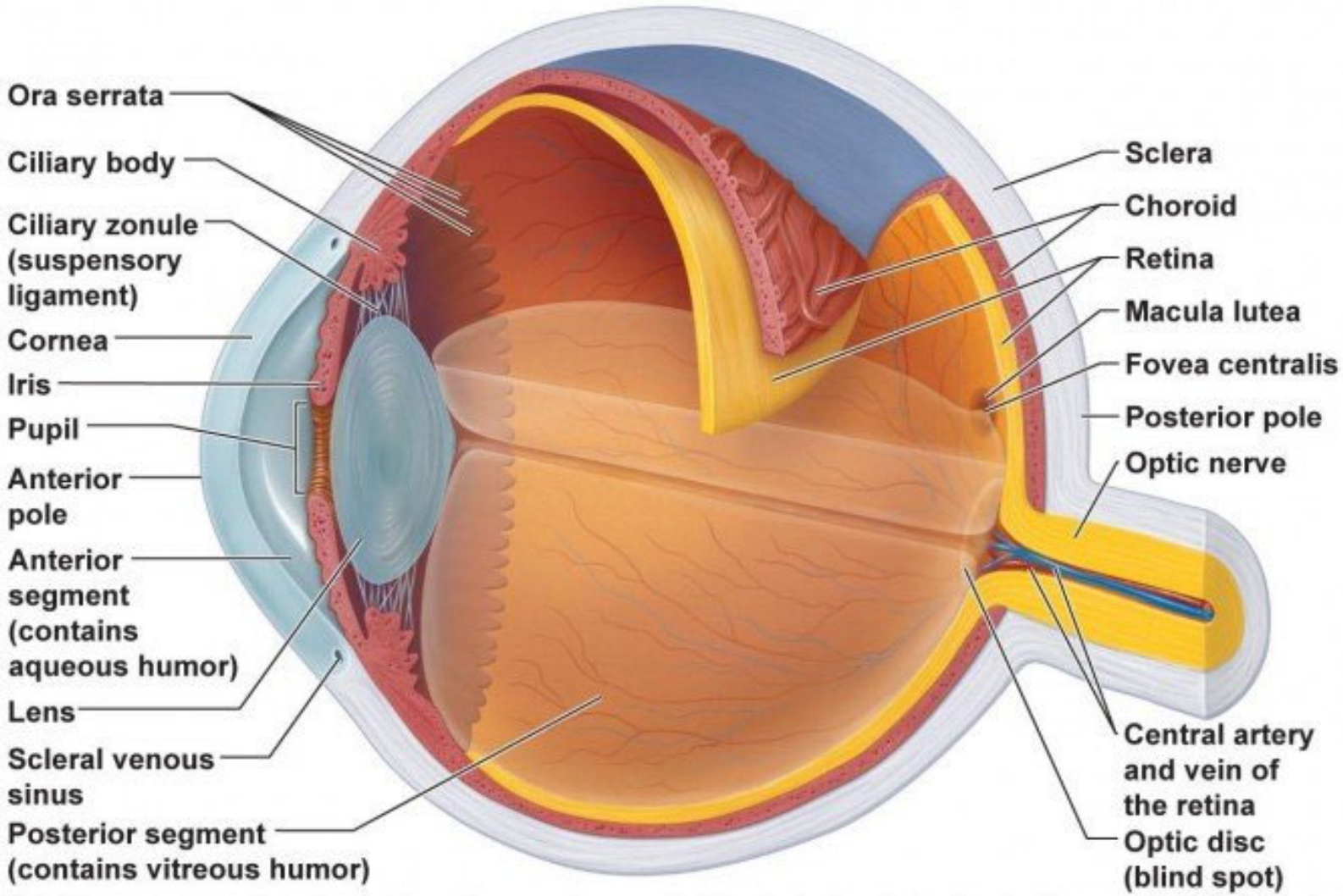

(a) Diagrammatic view. The vitreous humor is illustrated only in the bottom part of the eyeball.

© 2011 Pearson Education, Inc.

IRIS

- Forme un diaphragme musculo-pigmentaire tendu frontalement à la jonction cornéo-sclérale. Il est perforé d'un orifice central, la pupille.
- Le diaphragme irien: sa couleur varie du bleu au brun foncé en fonction de son degré de pigmentation, écran infranchissable par la lumière.
- Il comporte un système musculaire antagoniste:
  - Le sphincter irien cerne la pupille (myosis), innervé par le III.
  - Le dilatateur irien de disposition radiaire, assure la dilatation, innervé par le sympathique.

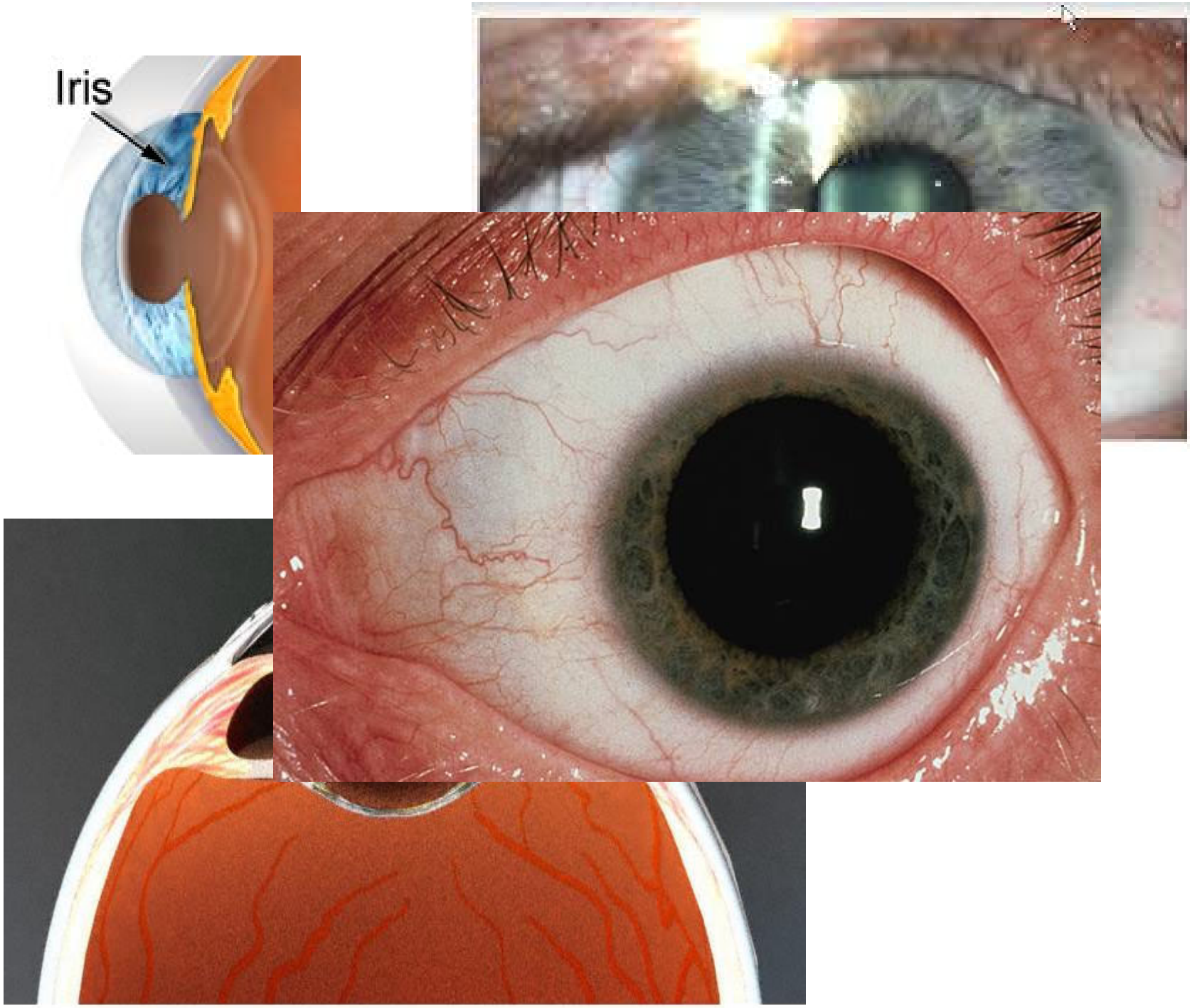
Iris

PUPILLE ET REFLEXES PUPILLAIRES

- Orifice central de l'iris, il permet le passage de la lumière vers le segment postérieur de l'œil et réduit l'incidence lumineuse à un étroit faisceau dépourvu d'aberrations.
  - le réflexe photomoteur direct.
  - Le réflexe photomoteur indirect ou consensuel
  - Le réflexe pupillaire à l'accommodation, convergence.

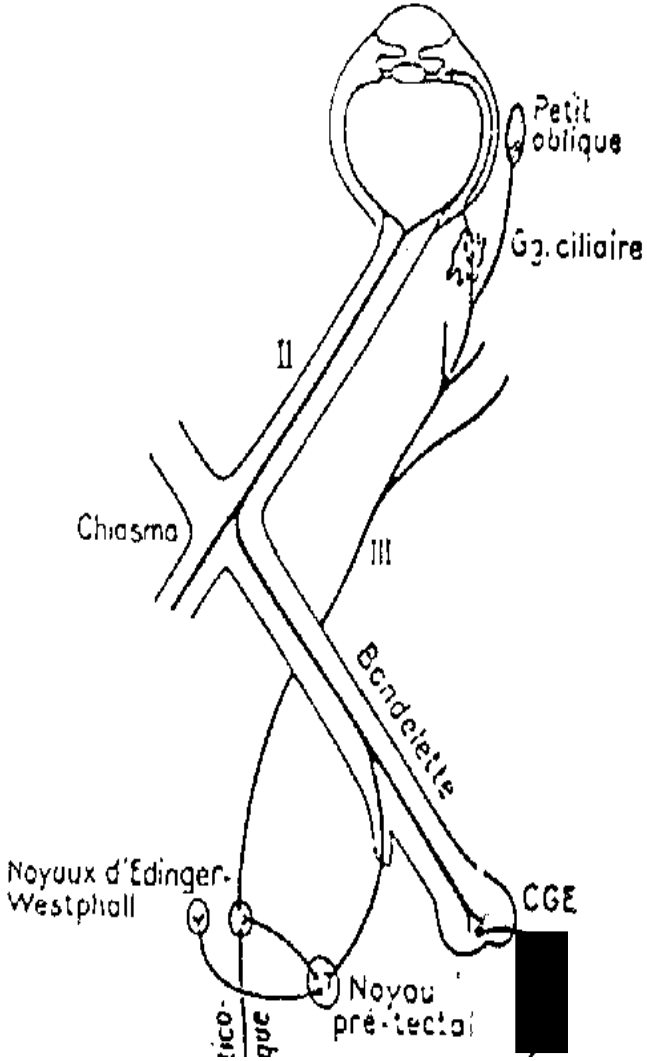

CORPS CILIAIRE

- Formation uvéale situé en arrière de l'iris, il assure une triple fonction en physiologie oculaire:
- Il participe au phénomène de l'*accommodation* par le muscle ciliaire.
- Il donne insertion à la *zonule*, ligament suspenseur du cristallin.
- Il sécrète *l'humeur acqeuse* par ses procès ciliaires et contribue à la régulation de la pression intraoculaire.

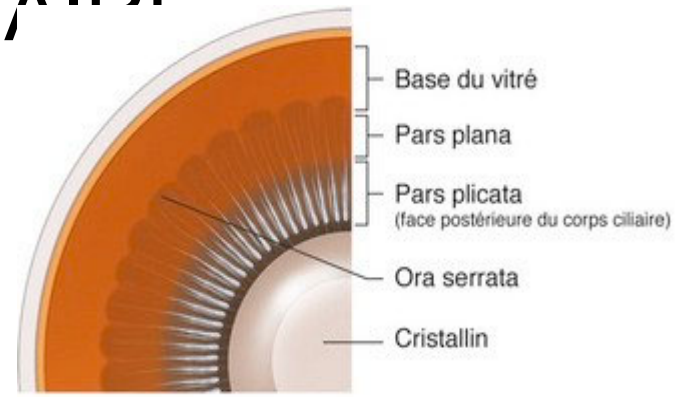

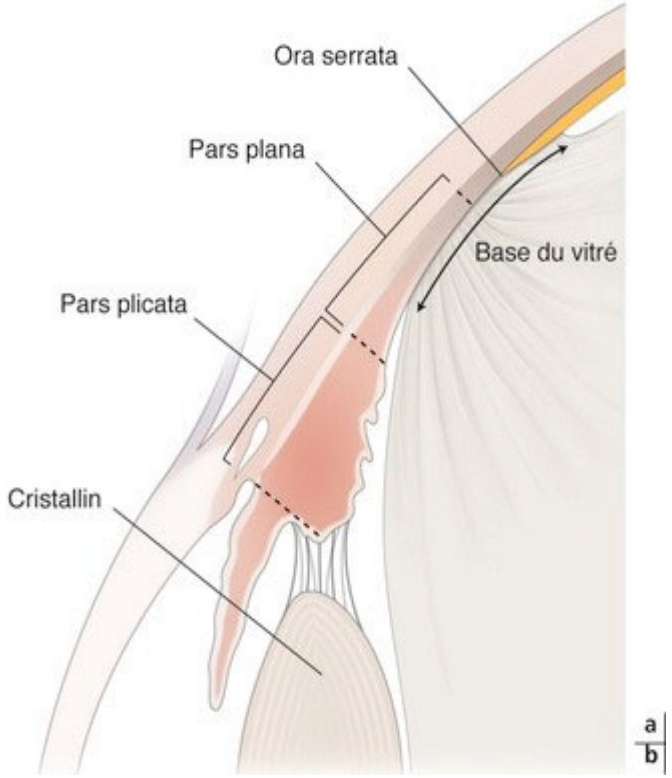

CHOROIDE

- Véritable éponge vasculaire, elle tapisse la face interne de la sclérotique. La densité de la circulation en fait la membrane au plus haut débit sanguin de l'organisme. Ses capillaires fenêtrés forment la *choriocapillaire* organisée en lobules anastomotiques.
- Elle assure le métabolisme de la rétine en transportant les *nutritifs* et en assurant l'évacuation des *déchets*. Elle est aussi l'élément clé de la constance de la *température intraoculaire*.

3/ RETINE

- Membrane la plus interne de l'œil, elle assure la sensorialité. Elle tapisse la face interne de la choroïde et se compose de 2 parties complémentaires et très distinctes l'une de l'autre: *l'épithélium pigmentaire de la rétine* et le *neuro-épithélium rétinien*. L'un et l'autre sont en contact mais néanmoins séparés par une cavité virtuelle.

3/ RETINE

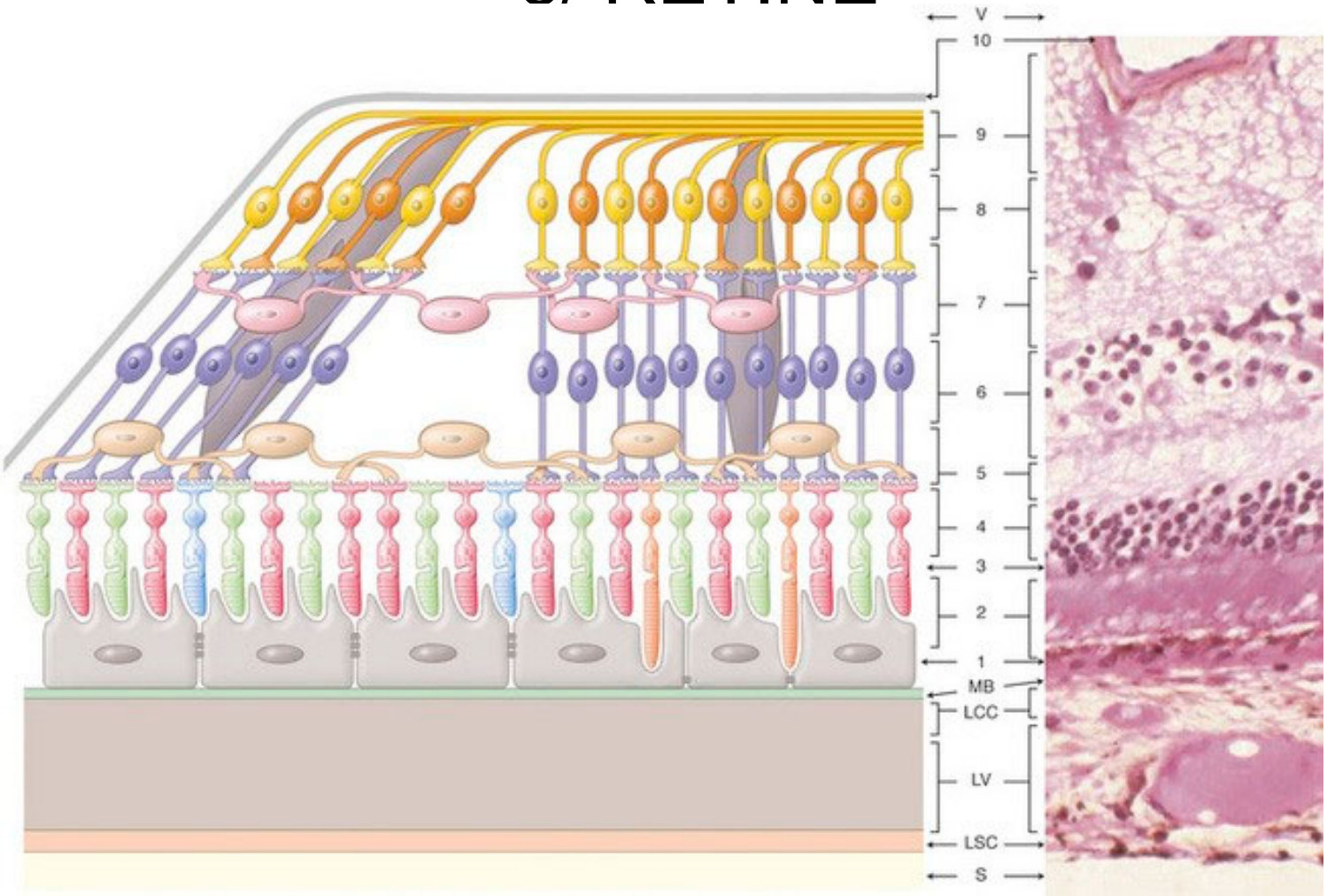

Représentation schématique d'une coupe histologique de la rétine

3/ RETINE

- ***Aspect du fond d'œil normal***:
  - La papille optique
  - La macula
  - Les vaisseaux rétiniens
  - Le fond coloré en orangé
  - La périphérie rétinienne

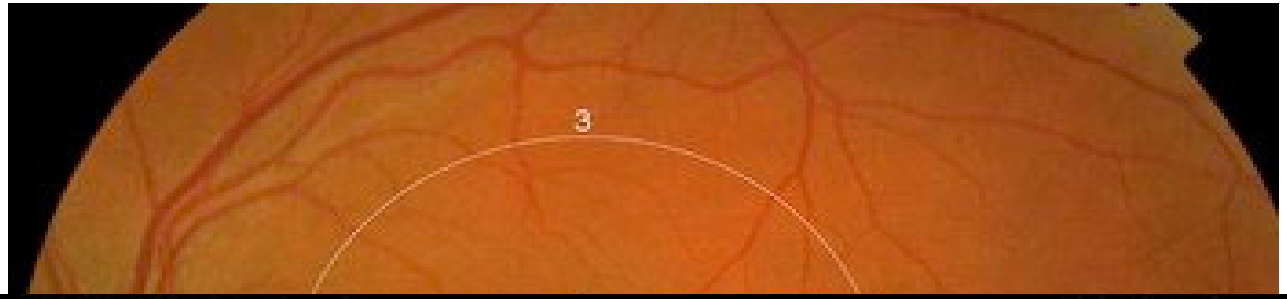

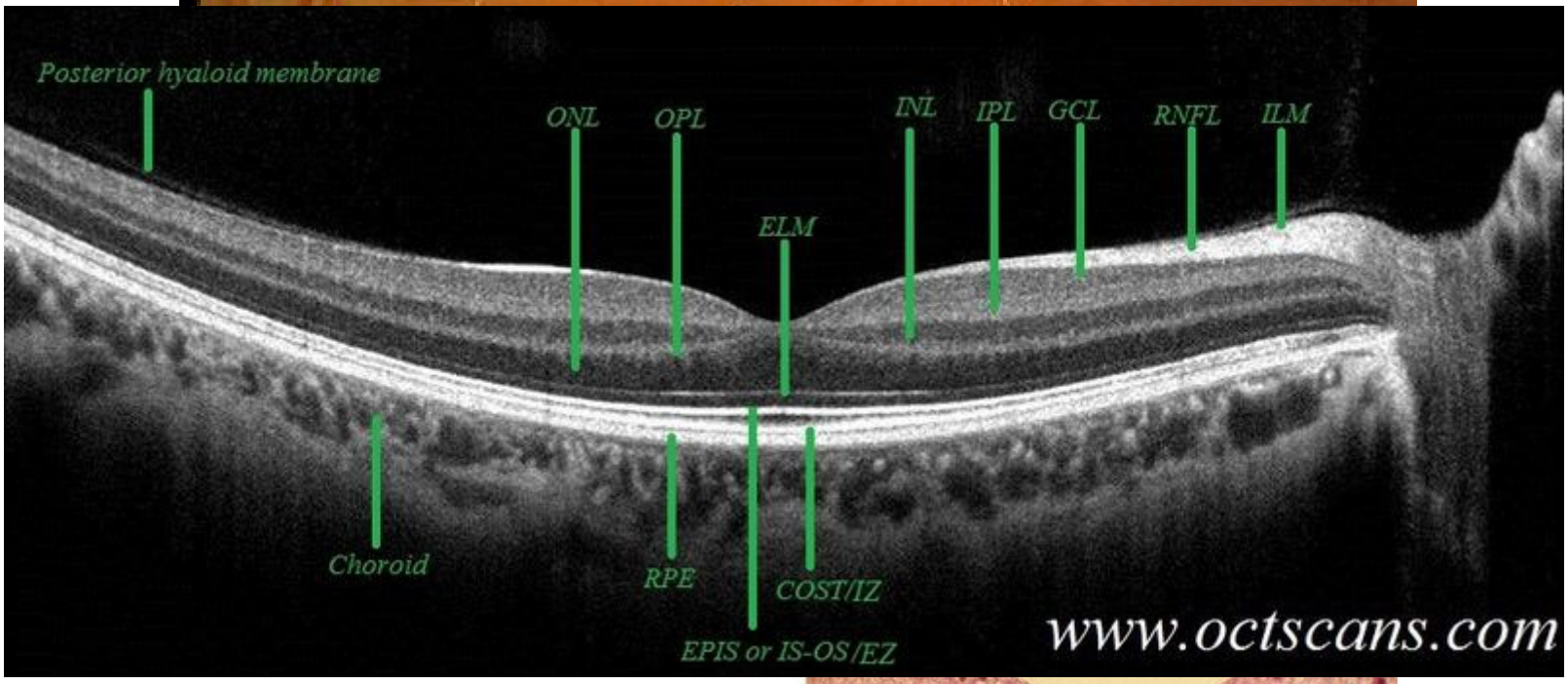
Posterior hyaloid membrane
ONL
OPL
ELM
INL
IPL
GCL
RNFL
ILM
Choroid
RPE
COST/IZ
EPIS or IS-OS/EZ
www.octscans.com

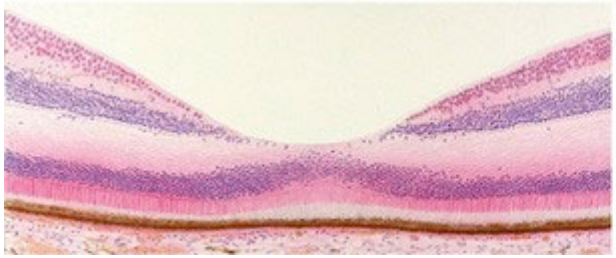

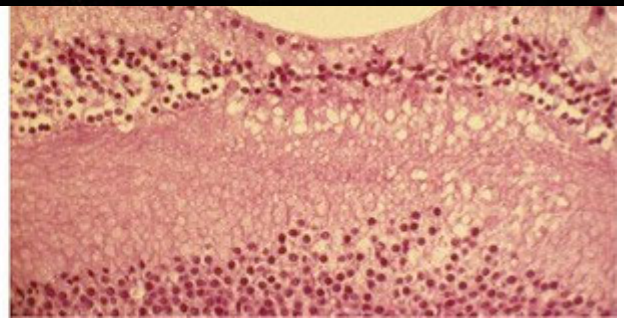

Œil normal

2- MILIEUX TRANSPARENTS

- Ils remplissent la cavité oculaire et assurent la transmission de la lumière depuis la cornée jusqu'à la rétine.
- L'un est liquide : l'humeur aqueuse, l'autre est un gel : le vitré; le 3e est solide: le cristallin. Ils occupent chacun des espaces bien définis qui compartimentent l'œil.

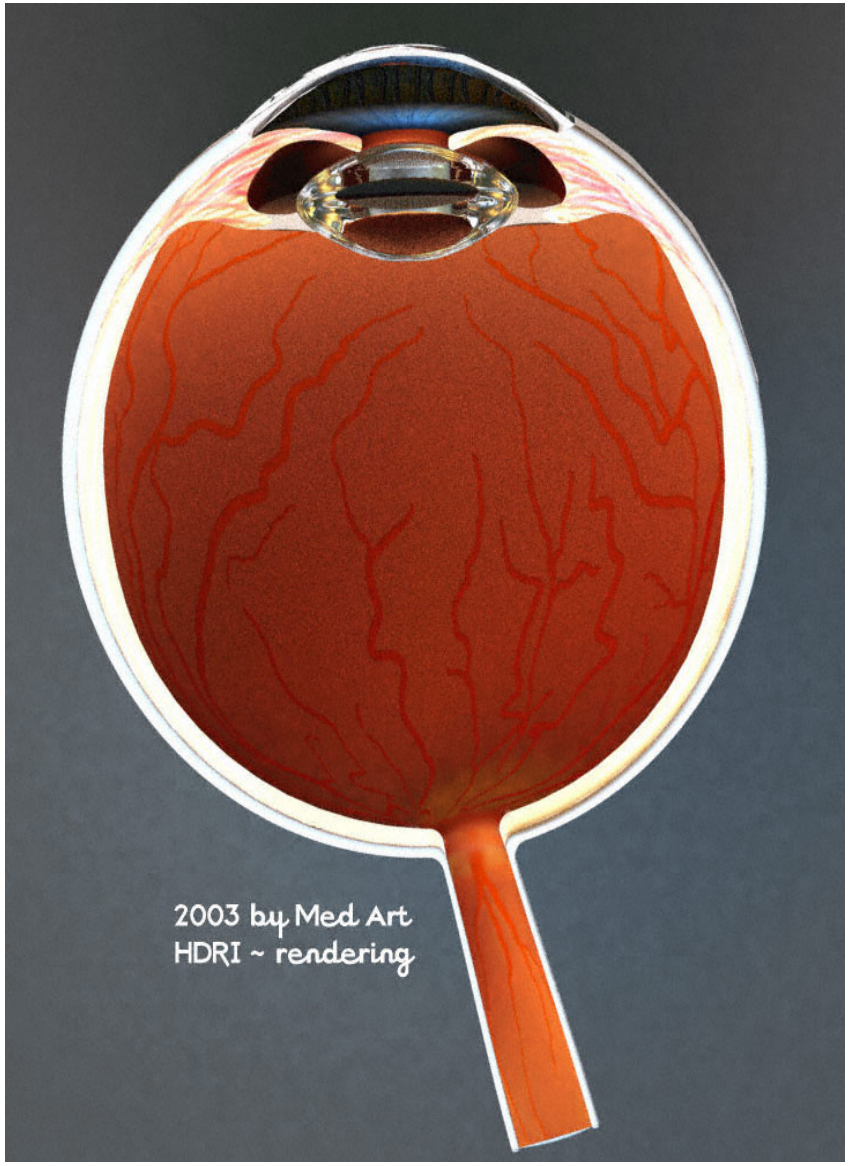

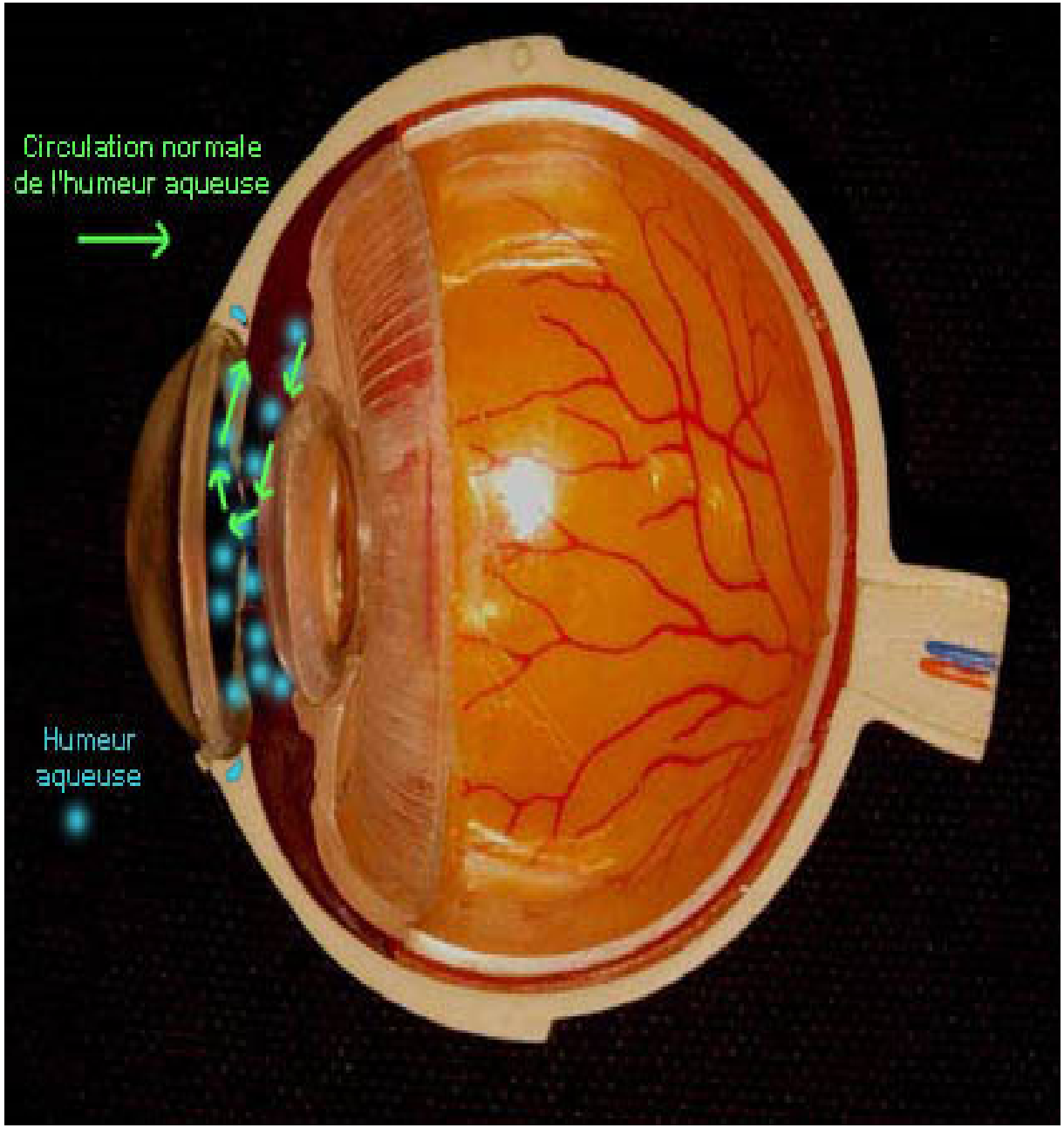

- Les espaces
  - La chambre antérieure
  - L'angle iridocornéen
  - La chambre postérieure
- L'humeur aqueuse et la pression intraoculaire

II- ANNEXES

- L'œil est intégré dans un ensemble anatomique pluritissulaire destiné à assurer sa protection et à réunir les conditions de son fonctionnement optimal: les annexes:
  - L'orbite,
  - Les muscles oculomoteurs,
  - La conjonctive,
  - Les paupières,
  - Le système lacrymal.

L'ORBITE

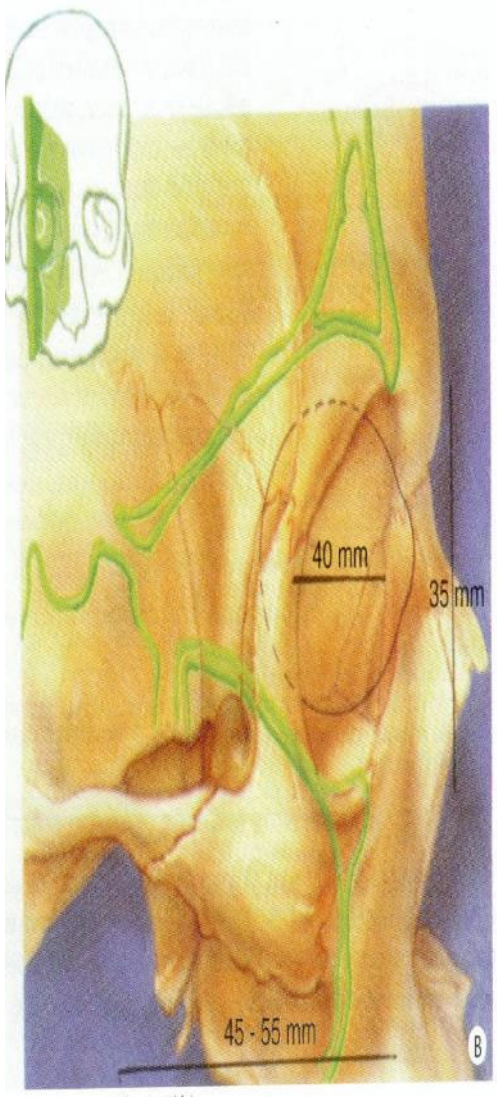

- De nature osseuse, elle correspond à une loge frontale située à la jonction crânio-faciale et emprunte des éléments de nombreuses pièces osseuses.
- De nombreux orifices livrent passage à des éléments vasculo-nerveux essentiels à la vitalité et au fonctionnement de l'œil.

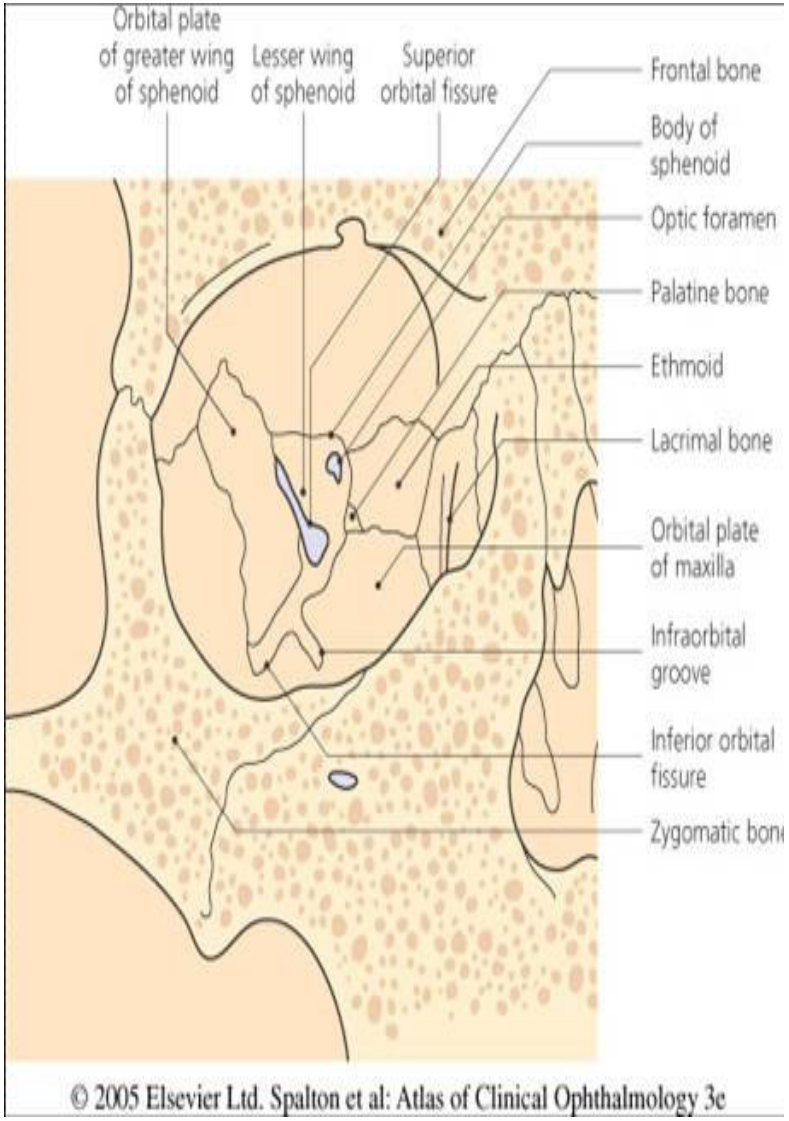

Orbite droite : vue frontale et légèrement latérale

MUSCLES OCULOMOTEURS

- Ils assurent la motilité oculaire extrinsèque binoculaire par 6 couples musculaires qui fonctionnent simultanément de manière coordonnée pour permettre aux yeux de se mouvoir à la manière d'une rotule.
- 4 muscles droits: interne, externe, supérieur et inférieur.
- 2 muscles obliques: petit oblique et grand oblique.

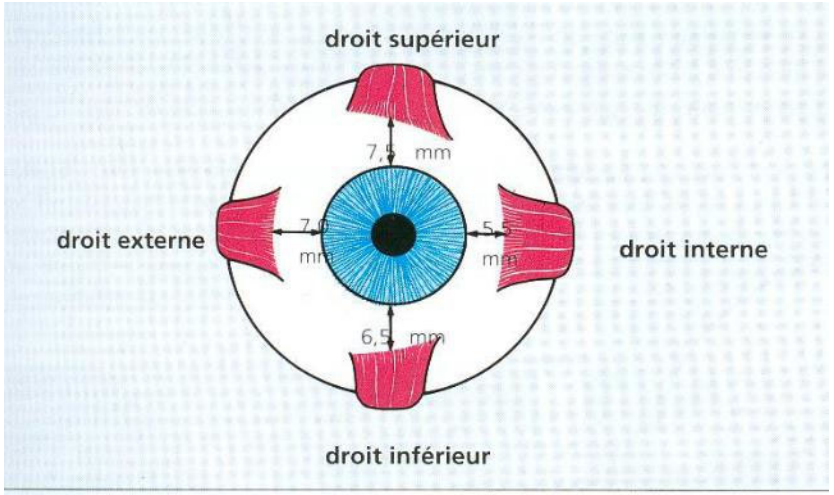

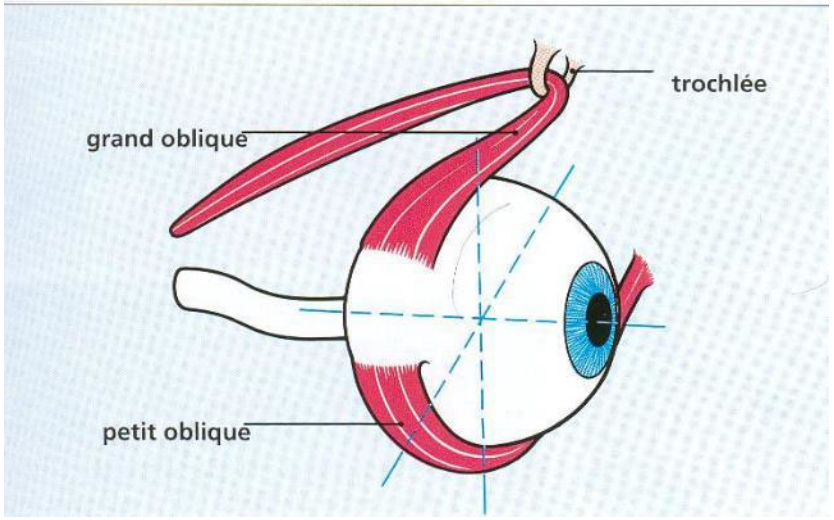

CONJONCTIVE

- Muqueuse de recouvrement, elle est étendue depuis le limbe cornéo-scléral jusqu'au bord libre de la paupière en formant un cul-de-sac conjonctival ou fornix propice aux mouvements oculaires.
- La cavité conjonctivale sépare la conjonctive palpébrale de la conjonctive bulbaire .

PAUPI

- Plan protecteur de l'œil, de nature musculo-aponévrotique, elles ménagent entre leur partie supérieure et leur partie inférieure la fente palpébrale limitée par leur bord libre.

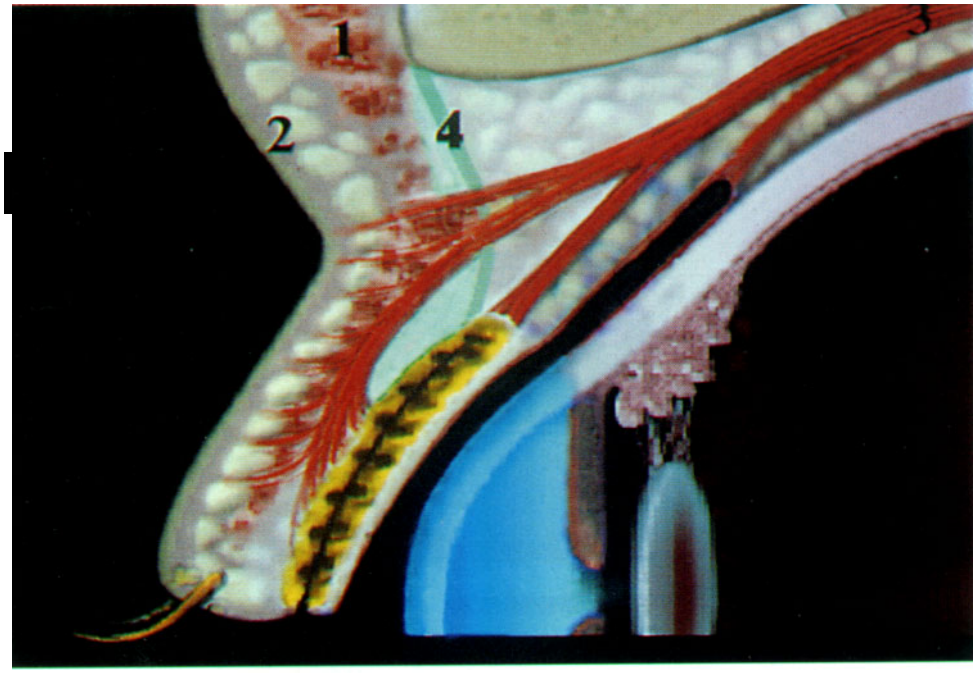

: Rapports de l'orbiculaire des paupières. 1 : orbiculaire - 2 : peau - 3 : releveur de la paupière supérieure - 4 : septum

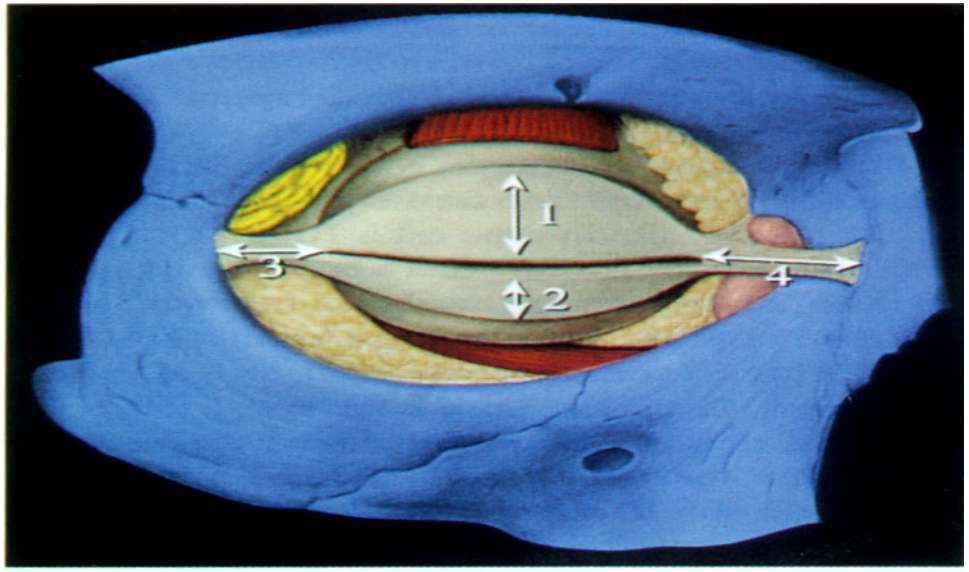

: Plan fibro-élastique. 1 : tarse supérieur - 2 : tarse inférieur - 3 : ligament latéral externe - 4 : ligament latéral interne

SYSTEME LACRYMAL ET LE FILM LACRYMAL

- La surface oculaire est lubrifiée par un film lacrymal qui :
- Assure sa protection du milieu extérieur
- Permet le glissement sans frottement mécanique irritant du bord libre de la paupière sup sur la cornée et la conjonctive lors du clignement.
- La sécrétion lacrymale est assurée par les glandes lacrymales.
- L'excrétion lacrymale assurée par les voies lacrymales excrétrices.

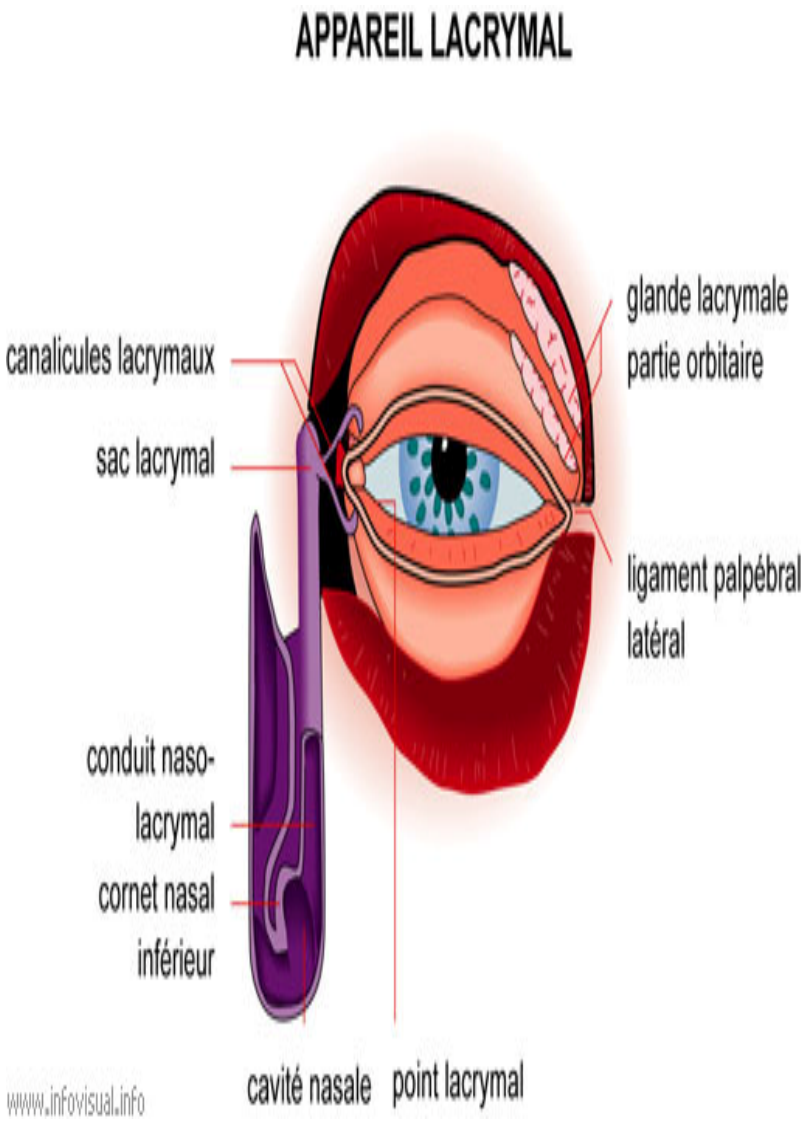

III- VOIES VISUELLES

- Depuis l'œil jusqu'au cortex occipital, elles comprennent les segments suivants:
  - Le nerf optique
  - Le chiasma optique
  - Les bandelettes optiques
  - Le corps genouillé externe
  - Les radiations optiques
  - Le cortex occipital.

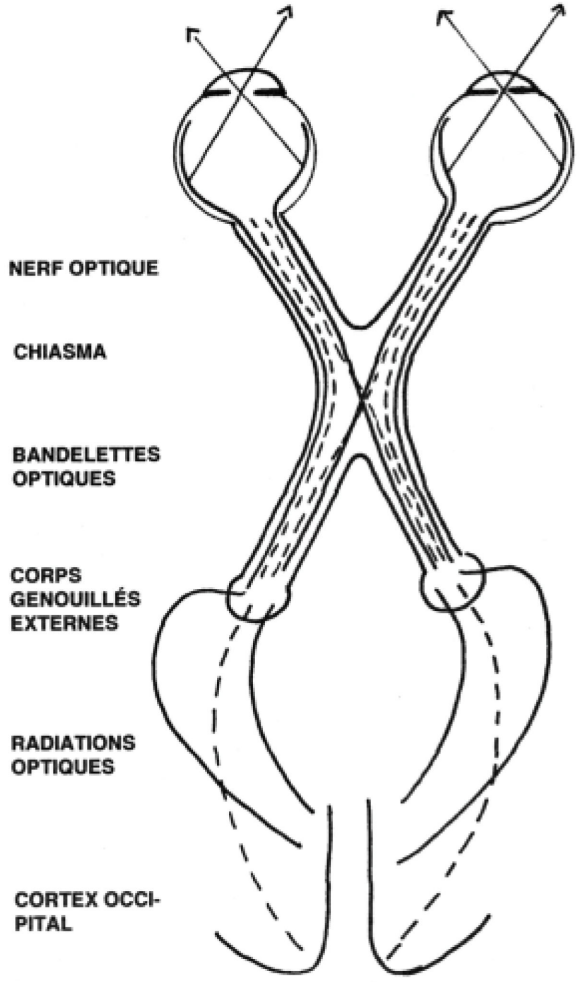

Représentation schématique des voies optiques

MERCI DE VOTRE ATTENTION